Zur Lehre des Iniencephalus.

INAUGURAL-DISSERTATION

ZUR

ERLANGUNG DER DOKTORWÜRDE

EINER

HOHEN MEDIZINISCHEN FAKULTÄT DER UNIVERSITÄT BASEL

VORGELEGT VON

BENNO MICHEL, ARZT
VON WOHLEN (AARGAU).

MIT 2 TAFELN.

R. UNIV. BIBLIOTHEEK LEIDEN

STUTTGART.
DRUCK DER UNION DEUTSCHE VERLAGSGESELLSCHAFT.
1919.

Michel

Von der medizinischen Fakultät Basel genehmigt auf Antrag von Prof. E. HEDINGER.

Sonderabdruck aus der „Zeitschrift für Geburtshülfe und Gynäkologie“ Bd. 82.

In seinem klassischen Werke von 1836: „Histoire générale et particulière des anomalies de l'organisation chez l'homme et les animaux" definiert Saint Hilaire[1] eine Mißgeburt als eine wirkliche Abweichung vom spezifischen Typus, die, schon von außen sichtbar, mit auf die Welt gebracht wird.

Seine Klassifizierung der Mißgeburten ist bis heute allen Autoren Muster geblieben. Seine erste Einteilung ist die in einfache und Doppelmißbildungen. Eine lange Reihe der Einzelmißbildungen bilden diejenigen mit Spaltbildungen in Brust, Bauch, Schädel oder Wirbelsäule. Diese letzteren ergeben viele Kombinationen, je nachdem nur Schädel oder Wirbelsäule oder beide mißgebildet sind. Einer Großzahl fehlt das Gehirn ganz oder ist nur durch rudimentäres Gewebe ersetzt. Das sind die relativ so häufigen Anencephalen. Wieder in einer anderen Klasse ist das Gehirn durch mangelhafte Entwicklung der Knochenhülle ganz oder teilweise außerhalb des Schädels angelegt, oder der Defekt ist auf die Wirbelsäule beschränkt (Spina bifida). Ersteres sind die Exencephalen ohne Beteiligung des Rückenmarkes. Sie zerfallen in:

1. Notencephale: die Encephalocele sitzt im Nacken.
2. Proencephale: die Encephalocele sitzt vorn.
3. Podencephale: die Encephalocele sitzt am Schädelgewölbe.
4. Hyperencephale: den letzteren ganz ähnlich, vorn oben, aber so stark, daß die Schädelknochen nur rudimentär sind.

Verbunden mit Rhachischisis sind:

1. Der eigentliche Exencephalus: das Hirn liegt außen hinten unten. Die Kopfknochen sind nur rudimentär.

2. Iniencephalus: dem Notencephalus ähnlich, aber mit einer mehr oder weniger ausgebildeten, vom Hals sich abwärts erstreckenden Rhachischisis. Infolge der schlechten Ausbildung der Halswirbel findet sich hier eine Kyphose der Halswirbel und eine kompensatorische Lordose in der Dorsalgegend, die den Kopf verbreitert und ihm erlaubt, zwischen die Schultern zu sinken, so daß der Rücken oft unglaublich verkürzt erscheint. Der Kopf ist so nach hinten umgekippt, daß das Occiput den Defekt der Wirbelsäule deckt. Der Teil des Hirns, der sich nach außen drängt, liegt also nicht frei, sondern ist bedeckt von der Squama occipitalis, und dies unterscheidet eben nach St. Hilaire den Iniencephalus vom sonst so nahe verwandten Exencephalus.

Ballantyne [3] zählt drei Kardinaleigenschaften der Iniencephalie auf: Hinterhauptsdefekt, Spina bifida und Retroflexio des Kopfes.

Taruffi [4] nimmt Notencephalus, Iniencephalus und Exencephalus in eine Gruppe zusammen und nennt sie „Mero-acrania-posterospinale".

Der Iniencephalus ist eine sehr seltene Mißgeburt. Zur Zeit St. Hilaires im Jahre 1836 waren drei Fälle bekannt, die ihn zur Aufstellung der Gruppe der Iniencephalie bewogen haben. Er beschreibt als die beste und vollständigste die Mißgeburt von M. Dugès [16].

1. Fall. Der Gegenstand dieser Beobachtung ist ein Fötus vom 8. Monat. Sein Kopf schien mit dem Körper verschmolzen und so rückwärts gebeugt, daß das Hinterhaupt sich zwischen den Schultern verlor. Die vordere Seite des Halses verlief auf gleicher Höhe mit Kinn und Brustbein. Auf dem Rücken, der sehr kurz erschien, sah man einen fungösen Tumor von der Größe einer kleinen Nuß. Die weiche rote Haut, mit der er bedeckt war, setzte sich bis in die Sakralgegend fort. Die Untersuchung des Skelettes zeigte, daß der Schädel nach rückwärts gedrückt über die Wirbelsäule gestülpt war. Mehrere Kopfknochen waren miteinander verschmolzen, andere, wie das Temporale und Parietale, zeigten noch knorpelige Zwischenräume. Das Foramen occipitale magnum war durch das Auseinanderweichen der Occipitalia lateralia stark erweitert. Die Wirbelsäule, an ihrem ganzen hinteren Umfang bis zum Sacrum offen, war so gedreht, daß

die Pars cervicalis und ein Teil der Dorsalwirbel horizontal der Schädelbasis anlagen.

Auch das Nervensystem zeigte beachtenswerte Abweichungen. Die Hemisphären waren im Schädel erhalten geblieben, das verlängerte Mark ging durch das erweiterte Foramen occipitale magnum. Der Rest des Hirns verlor sich in der fungösen Masse hinter dem Kopf, die mit dem sonst intakten Rückenmark zusammenhing.

Auch die Brust und Baucheingeweide zeigten einige Anomalien. Durch eine breite Zwerchfellsöffnung trat der linke Leberlappen in den Brustraum ein und füllte mit dem Magen fast den ganzen Thorax aus.

Im Dezember 1896 hat Henry F. Lewis [2] der Gesellschaft für Pathologie in Chicago eine vorzügliche Arbeit über Iniencephalie vorgelegt, in der er alle Fälle der gesamten Weltliteratur zusammennimmt. Er teilt sie in drei Gruppen ein:

1. Gruppe: Keine Vorwölbung des Gehirns, keine Encephalocele, Kopfknochen und offene Wirbel bilden die Hirnschale: Iniencephalus clausus.

2. Gruppe: Kleine Encephalocele, sonst aber alle Merkmale des Iniencephalus.

3. Gruppe: Die Oeffnung im Occipitale ist breit und läßt das Gehirn zum Teil austreten, doch sind alle übrigen Merkmale des Iniencephalus deutlich ausgeprägt: Iniencephalus apertus.

Als Fälle der 1. Gruppe, Iniencephali clausi, führt Lewis an:

2. Fall Dissertation Fleck [6]. Ahlfeld [5] gibt eine Beschreibung und zwei Bilder dieses Falles. Der Kopf des weiblichen Föten ist nach hinten umgekippt und schaut etwas nach links. Kein äußerer Tumor, komplette Spina bifida des Sacrum, Verschmelzung der Cervikalwirbel und breite Oeffnung im Os occipitale, deren Ränder mit den Processus transversi der Rückenwirbel verbunden sind.

3. Fall. Im Museum of the Royal College of Surgeons of England. Geburts- und Sektionsbericht liegen nicht vor. Er ist der einzige neben dem von Lewis, der männlich ist. Er hat einen Hydrocephalus, eine weite Rhachischisis der Hals- und der sechs ersten Brustwirbel; der Kopf mit dem offenen Os occipitale ist so nach hinten gestülpt, daß die Ränder der Oeffnung mit den Seitenteilen der offenen Wirbel ligamentös verwachsen sind und so ein geschlossenes Ganzes bilden. Es finden sich nur fünf miteinander verwachsene Cervikalwirbel. Lewis führt diesen Fall als besondere

Seltenheit an, weil er der einzige ihm bekannte ist mit Hydrocephalus.

4. Fall. Coffin [22]. Fötus im 8. Monat, 30 cm lang, mit schmalem Kopf und vorstehenden Augen. Das Hinterhaupt ist so nach hinten gedrückt, daß das Gesicht nach oben schaut. Die kleine Fontanelle kommuniziert mit einer Oeffnung in der Haut, aus der Hirnmasse ausfließt. Das Herz ist weit, besonders der rechte Ventrikel, die Lungen klein, aber lufthaltig. Das Gehirn ist normal mit Ausnahme der sehr breiten Lobi olfactorii. Die Wirbelsäule besteht aus drei Knochen, zwischen dem ersten und zweiten findet sich eine Oeffnung, die in den Schädel führt. Der hintere Teil des Os occipitale fehlt; die Wirbel artikulieren mit der Pars basilaris. Die Vagina öffnet sich an der Stelle, wo normalerweise der Anus sich findet.

5. Fall. Yocum [23]. Gesichtslage. Die versuchte Zange mißglückte und die Entbindung wurde erst möglich durch kräftige Traktionen am Fuß nach gelungener Wendung. Die Mutter starb eine Stunde nach der Geburt. Der rückwärts gebeugte Hinterkopf erreicht das Sacrum. Kein äußerer Tumor, eine Sektion fand nicht statt, doch wurde ein Bild aufgenommen.

6. Fall. Landucci [24]. 40jährige Erstgebärende wurde von einem weiblichen Fötus entbunden. Außer Hydramnion nichts Abnormales. Der Kopf ist sehr groß, aber die Schädelknochen sehr beweglich. Das Hinterhaupt liegt ganz im Nacken, das Gesicht ist ganz klein. Eine $4^1/_2$ cm große Hernie stülpt sich aus dem Nabel vor und enthält Eingeweide. Daneben mündet eine normale Nabelschnur. Das Becken ist nach hinten gebogen, der Anus liegt wenig unter der Kopfhaut. Die Ossa parietalia bilden den Großteil der Schädelkapsel und gehen bis an die Wirbelsäule. Es ist nur ein kleines Stück des Os occipitale vorhanden, das mit dem 11. und 12. Brustwirbel verbunden ist. Die Wirbelsäule ist offen und durch den darüberliegenden Kopf bedeckt. Im Os basilare ist ein tiefer Sulcus, der die Medulla oblongata enthält. Die Körper der 19 obersten Wirbel sind verschmolzen. Die Rippen sind unregelmäßig und auch zum Teil miteinander verschmolzen.

Die zwei folgenden typischen Fälle sind, wie Lewis weiter berichtet, von Ballantyne [3] in der Teratologia 1895 veröffentlicht, die die drei von ihm geforderten Merkmale zeigen: Occipitaldefekt, Retroflexio capitis und Spina bifida.

7. Fall. Ohne Geburtsbericht. Weiblicher Fötus von 28 cm. Kopf und Rumpf sind scheinbar zu einer Masse verschmolzen. Der After liegt 5 cm unter dem Os occipitale. Das Gesicht schaut aufwärts, die Haut des Kopfes geht direkt in die des Gesäßes über. Aeußere Zeichen einer Rhachischisis finden sich nicht. Es wurde ein medianer Gefrierschnitt angelegt. Es fällt eine außerordentliche Verrenkung der Wirbelsäule auf; oben liegt sie in der Körperachse, geht dann nach vorn bis unter das Brustbein, um sich dann in fast rechtem Winkel nach hinten bis unter die Haut zu wenden. Der Rückenmarkskanal ist ganz offen, nur Cervikalwirbel und Os occipitale bilden eine geschlossene Höhle, ermöglicht durch einen breiten Defekt in der Squama occipitalis. Das Zwerchfell ist breit offen und die Baucheingeweide liegen im Brustraum.

8. Fall. Mutter ist I-para von 25 Jahren und seit 6 Monaten verheiratet. Letzte Menstruation am 10. Oktober 1894, erste Kindsbewegungen am 1. März 1895, Geburt Ende März. Familien- und Krankengeschichte ist ganz negativ. Die Frau hatte nur während der Schwangerschaft etwas mehr als gewöhnlich in der Haushaltung und an der Nähmaschine arbeiten müssen. Sie gebar zuerst ein normales Kind von 6 Monaten, dann folgte halb so groß und etwas mazeriert der Iniencephalus. Die gemeinsame Placenta mit einem gemeinsamen Chorion, zwei Amnien und zwei Nabelschnüren wog 230 g. Die Mißgeburt war 8½ Zoll lang, beide Zwillinge männlich. Das rückwärtsgebeugte Hinterhaupt geht über den Anus in die Gesäßhaut über. Die breiten Parietalia sind nach hinten mit der Wirbelsäule verwachsen. Breite Rhachischisis der ganzen Wirbelsäule. Die Pars basilaris ossis occipitalis artikuliert mit dem Atlas, weitet sich aber zu einem sehr breiten Foramen magnum aus. Die Ränder des Knochendefektes sind mit dem offenen Cervikalwirbel verbunden. Bedeckt ist der Kanal von der Squama occipitalis. Die Innenorgane sind ganz normal.

Den nächsten Fall, den Lewis beschreibt, fand er im Rush Medical College.

9. Fall. Rush-Museum. Geburts- und Krankenbericht unbekannt. Körperlänge 12½ Zoll, Diameter bitemporalis 3½ Zoll. Das Gesicht schaut vorwärts und aufwärts. Unter dem Nabel sind die Bauchdecken für drei Finger durchgängig. Darunter erscheint eine Nabelschnurhernie mit Jejunum, Sigmoideum und einem Stück Leber als Inhalt. Das Sternum ist nur knorpelig angelegt, die große

Fontanelle breit offen. Nach einer medianen Inzision erscheint eine Rhachischisis der ganzen Wirbelsäule, das offene Cranium bildet ein Dach über die offenen Wirbel, mit denen es bis zur Lumbalregion verwachsen ist. Es existiert keine Encephalocele. Lordose der Cervikalgegend und Skoliose der ganzen Wirbelsäule, so daß die Rippen ganz unregelmäßig verlaufen. Die Oeffnung im Hinterhaupt imponiert als breites Foramen magnum. Beide Füße sind in Varusstellung. Wahrscheinlich hat das Kind kurze Zeit gelebt.

Als Iniencephali aperti mit kleiner Encephalocele können angeführt werden der Fall Dugès, den ich bei St. Hilaire erwähnte und diesem sehr ähnlich der im Atlas Ahlfelds [5] beschriebene:

10. Fall. Potthoff [38]. Das Hinterhaupt liegt tief im Nacken, der After hoch am Rücken, in beträchtlicher Entfernung von der Scheide. Ein kleiner weicher Tumor wölbt sich zwischen Parietalia und Rücken vor. Dazu kommt eine komplette Rhachischisis.

11. Fall. Cruveilhier [25]. Mutter gesunde Multipara von 35 Jahren, weibliches Kind, Kopf ganz hinten mit zwei kleinen Tumoren im Nacken. Ohren, Nase und Mund sind ganz mißgestaltet. Der erste Tumor liegt direkt hinter der Sagittalnaht, der zweite rechts davon. Beide kommunizieren mit dem Schädelinnern und sind mit Membranen und seröser Flüssigkeit erfüllt. Auch das zu kleine Gehirn schwimmt in seröser Flüssigkeit. Von einer Squama occipitalis ist keine Spur, die Tumoren liegen zwischen den beiden Parietalia, die sich über die Halswirbel wölben. Es ist auch kein Os basilare vorhanden, und nur zwei Rudimente der Occipitalia lateralia. Das Os sphenoidale ist der hinterste Knochen des Schädels. Die hinteren Ränder der Parietalia sind mit den Cervikal- und den Processus transversi der vier ersten Brustwirbel verwachsen. Der rechte Leberlappen und ein Teil der Gedärme liegen in der linken Brusthöhle. Die linke Lunge ist dadurch zusammengepreßt, die rechte liegt in einer Nackenhernie. Magen und Duodenum liegen zum Teil im vorderen Mediastinum. Der Oesophagus ist invaginiert.

12. Fall. Fall von S. W. Drew und J. B. S. Jackson. Gleicht in vielem dem Fall 10. Mutter war Erstgebärende, $8\frac{1}{2}$ Monate schwanger. Weibliches Kind aus Kopflage geboren, wog 5 Pfund und lebte $\frac{1}{2}$ Stunde. Ein Teil des Gehirns ist am oberen Ende der Wirbelsäule sichtbar. Vollständige Rhachischisis. Das Os occipitale ist mit den Dornfortsätzen bis zum zweiten Lendenwirbel

verwachsen. Sieben Rippen der rechten Seite sind ganz verschmolzen, die zwölfte linke Rippe ist ganz frei.

13. Fall. Lawther [28]. 40jährige Erstgebärende. Wehenbeginn am Anfang des 8. Monats. Kopflage bei Placenta praevia marginalis. Da es stark blutete, wurde gewendet und ein mazeriertes Kind am Fuß heruntergeholt. Die Sektion bewies das Fehlen sämtlicher Halswirbel. Der Kopf war in den Nacken gedrückt, vom Os occipitale war nur ein kleines Stück vorhanden. Das Kleinhirn fehlte ganz und vom Großhirn waren nur Rudimente da. Der einzig sichtbare Nerv war der Opticus. Zwerchfell und Pericard fehlten, ebenso der Magen, der Oesophag endete blind. Die Lungen waren ganz rudimentär, die Nieren sehr groß.

14. Fall. Vernier [29]. 21jährige Erstgebärende, im 6. Monat schwanger. Riesiges Hydramnion. Der Fötus wurde beim Blasensprung direkt herausgeschwemmt. Kopf im Nacken, Spina bifida, Encephalocele am Hinterkopf, die beiden Occipitalia lateralia mit den Cervikalwirbeln verwachsen.

15. Fall. Remfrey [30]. Weibliches Kind im 9. Monat geboren. Steißlage. Entbindung durch Traktionen am Fuß, wobei die nur 2 Zoll lange Nabelschnur abriß. Das Hinterhaupt ist so kolossal nach hinten gebeugt, daß der Glutaeus maximus zum Teil vom Os occipitale entspringt. Ueber das rechte Os ileum hängt vom Kopf aus ein Sack, der mit Gehirnbrei gefüllt ist. Das Os occipitale ist nur unvollständig angelegt. Vollständige Rhachischisis.

16. Fall. Rush-Museum. Lewis. Weibliches Kind von $10^3/_4$ Zoll Länge, ungefähr im 7. Monat. Der Kopf ist nach hinten gezerrt, unter ihm ein weicher Tumor mit Gehirnmasse gefüllt. Auf der rechten Seite über dem Parietale hängt eine zweite Encephalocele. Beide kommunizieren mit dem Schädelinnern. Im Os occipitale entspricht ein großer Defekt einem erweiterten Foramen magnum. Die rhachischitische Wirbelsäule wird durch die mit den Wirbeln verwachsene Schädelbasis geschlossen.

Unter den Iniencephali aperti mit großer Encephalocele erwähnt Lewis zuerst den klassisch gewordenen Fall Hull [17], den St. Hilaire anführt:

17. Fall. Hull. Totgeburt. Das unvollständige Gehirn lag fast ganz in einer Hernie am Nacken. Dazu vollständige Rhachischisis. Der Großteil des Os occipitale fehlt. Der Fall scheint fast ganz zu den Exencephalen überzugehen. Ebenso der folgende Fall:

18. Fall. Gros [32]. 40jährige Erstgebärende. Die Gravidität ist kompliziert mit Diarrhöe und Erbrechen. Hydramnion. Im Puerperium Septikämie. Das Os occipitale fehlt, das gewaltig große Gehirn liegt hinter dem Schädel. Starke Spina bifida.

19. Fall. Budin [33]. Im Januar 1872 trat in die Maternité in Paris eine 24jährige Erstgebärende ein, die im 9. Monat gravid war. Sie gebar am gleichen Tage ein totes Kind, das 750 g schwer war. Ein gewaltiger Tumor dehnte sich vom Schädel bis zum Sacrum aus. Er enthielt die Hemisphären mit reichlich seröser Flüssigkeit. Das Kleinhirn lag in der rechten hinteren Schädelgrube. Der Knochenring des Foramen magnum war gebildet durch das rudimentäre Os occipitale, die Halswirbel und die sechs oberen Brustwirbel. Der Kopf liegt ganz nach hinten.

20. Fall. Rogers [34]. 22jährige Viertgebärende. Gewaltiges Hydramnion. Das Kind schnappte etwas nach Luft und starb dann sofort. Es wog 8½ Pfund. An der Basis cranii ein weicher Tumor so groß wie der Kopf. Der erste Cervikalwirbel artikuliert mit dem Sphenoid, dann geht die Wirbelsäule nach vorn bis zum Manubrium sterni und dann nach hinten und endet zwischen den Schulterblättern. Das Os occipitale liegt ganz frei und artikuliert mit keinem anderen Knochen. Es läßt eine Oeffnung frei, durch die der erwähnte Tumor mit der Schädelhöhle kommuniziert.

21. Fall. Bonnaire [35]. Gesunde Zweitgebärende gebiert 2 Wochen vor dem Endtermin zweieiige Zwillinge, den ersten aus Kopf-, den anderen aus Steißlage. Der erste war normal. Der zweite hatte ein Hydramnion, er atmete zuerst, starb aber bald. Der Kopf sitzt nach rückwärts tief zwischen den Schultern, das Gesicht schaut aufwärts. Am Hinterkopf eine Encephalocele, die bis in die Lumbalregion reicht. Darunter eine Rhachischisis. Die Schädelhöhle und ihre Knochenkapsel ist nur rudimentär angelegt. Mit ihr kommuniziert der Tumor durch eine weite Oeffnung im Os occipitale. Alle Cervikal- und 10 Dorsalwirbel sind vollständig gespalten und bilden mit der übrigen Wirbelsäule die Form eines Y.

1862 berichtet Pölmann [9] unter dem Titel „Description d'un Cyclope Iniencephali" über einen Fall, der aber nach der Einteilung St. Hilaires zu den Exencephali gerechnet werden muß, da eine Schädelkapsel mit Hirn gänzlich fehlt.

Aehnlich ist es mit den 10 Fällen von Taruffi [4], der in seiner mero-acrania-postero-spinalen Gruppe Iniencephali beschreibt.

Lewis [2] hat diese Fälle, von der Einteilung St. Hilaires ausgehend, genau nachgeprüft und gefunden, daß nur der bereits erwähnte Fall Hull [17] ein wirklicher Iniencephalus ist.

So weit geht die ausgezeichnete Zusammenstellung der Literatur durch Lewis, der ich zum Teil wörtlich gefolgt bin.

22. Fall. 1886 demonstrierte Kölliker [19] in der medizinischen Gesellschaft zu Würzburg einen 4monatigen Fötus mit verkümmertem Rumpf, so daß die Gesäßgegend dicht am Hinterkopf lag. Die im Protokoll in Aussicht gestellte nähere Beschreibung ist nicht erfolgt.

23. Fall. Stevenson [20]. Auch hier fehlt eine Skelettbeschreibung. Die Mißgeburt soll 3—4 Minuten gelebt haben. Die Wirbelsäule war verdreht, die Afteröffnung nur 2 Zoll vom Hinterhaupt entfernt. Die Beine schienen vom Rücken zu entspringen, die Kinnhalsausbuchtung fehlte.

24. Fall. Schmid [7]. 1897 beschrieben. Ein Arzt hatte bei dem in vollkommener Fußlage befindlichen Kind erfolglos Extraktionsversuche gemacht und die Frau in die geburtshilfliche Klinik Zürich überführt. Hier erfolgte die Ausstoßung der Frucht spontan. Diese zeigte einen bis zum Gesäß reichenden Hydrocephalus, Spina bifida und Ectopia vesicae.

25. Fall. Den letzten Fall beschrieb Hunziker [8] 1911. Es handelt sich um eine weibliche Frühgeburt im 7.—8. Monat, mit nur einer Nabelschnurarterie, Hydrocephalie und Kraniorhachischisis. Die Wirbel sind ausgedehnt verschmolzen, hochgradige Lordoskoliose der Hals- und Brustwirbelsäule, verbunden mit Rechtsdrehung und einer geringfügigen Kyphose der Lendenwirbelsäule. Das Hinterhaupt ist über die gespaltene Wirbelsäule hinuntergeglitten und in der Nähe der Beckenschaufeln fixiert. Die Bogenrudimente verbinden Wirbelkörper und Hinterhauptsbein miteinander.

Ich füge dieser Uebersicht über die einschlägige Literatur einen Fall an, den ich in Vertretung von Herrn Dr. med. F. Hauser, Arzt in Bremgarten (Aargau), zu beobachten Gelegenheit hatte.

Am 17. August 1917 gebar eine ca. 40jährige gesunde Frau in Friedlisberg (Aargau), Mutter von 5 gesunden Kindern, die vorliegende Mißbildung. Die Geburt des toten Kindes erfolgte spontan aus gemischter Steißlage, nach Angaben der Frau um 4 Wochen zu früh. Da es stark blutete, wurde die stark adhärente Placenta manuell gelöst, sonst ver-

liefen Schwangerschaft und Wochenbett durchaus normal; von Syphilis ist nichts zu ermitteln.

Der Vater des Kindes ist notorischer Potator, er soll die Frau während der Schwangerschaft oft mißhandelt haben, worauf denn auch die Mutter die Mißgestalt des Kindes zurückführt.

Fig. 1.

Iniencephalus.
Photographie von vorn.

Das Kind, eine weibliche Frühgeburt, das die beigefügten Bilder von vorn und im Profil zeigen, hat eine Länge von 28 cm. Der Kopfumfang beträgt 32 cm. Der rechte Arm ist 12 cm, das rechte Bein 13 cm lang. Die Kopfhaare messen 1,5 cm und das Gewicht des Föten beträgt 1500 g.

Der Kopf ist sehr stark nach rückwärts gebeugt und in dieser Stellung fest fixiert. Die Grenze zwischen Kopf und Rücken ist nur durch diese tiefe Falte markiert, in der sich die Haupthaare verlieren.

Entsprechend der starken Rückwärtsbeugung des Kopfes ist das Gesicht horizontal gestellt und seine untere Hälfte tritt faltenlos in Hals und Brust über. Letztere ist kräftig gewölbt und symmetrisch. Am Rippenbogen biegt das Abdomen in fast rechtem Winkel nach hinten ab.

Die normalen kräftigen Beine, in Knie und Hüften gebeugt, sind stark an den Leib angezogen, der rechte Fuß steht in starker Varusstellung. Die Nägel sind an Händen und Füßen schön ausgebildet und ragen überall etwas über Finger und Zehenkuppen vor.

Die Ohrenmuscheln sind noch häutig, umgeschlagen und gegen den Schädel angepreßt.

Die Vulva ist nicht geschlossen, die kleinen Labien überragen die großen.

Von den Fontanellen ist nur die große fühlbar, sie ist normal. Die

Fig. 2.

Iniencephalus.
Photographie von der Seite.

kleine sieht nach hinten unten und ist in der Rückennackenspalte verborgen. Das Gesicht, das nach aufwärts schaut, ist völlig normal gebildet.

Der ganze Fötus ist von ganz normaler Haut, die noch ein feines Lanugokleid trägt, bedeckt. Von einer Rhachischisis ist äußerlich nichts bemerkbar, nur in der Gegend des Sacrum, 22 mm oberhalb des Anus, in der Medianlinie, sind auf einer ganz wenig erhabenen Stelle, deren Durchmesser 2 mm beträgt, die Flaumhaare etwas dichter und länger.

Sektion: Die Haut wird in der Medianlinie gespalten und samt dem ziemlich reichlichen subkutanen Fettgewebe zurückpräpariert. Als sehr kräftig imponieren die Musculi pectorales maior et minor. Serratus und die Intercostales sind normal. Sehr schwach, eigentlich nur durch einige Fasern angedeutet, ist der Musculus subclavius und der Musculus transversus thoracis.

Die sonst ganz normale Bauchmuskulatur bildet eine äußerst derbe straffe Rectusscheide, in der ein fast 2 cm breiter, sehr kräftiger Musculus rectus liegt.

Die Muskulatur des Halses ist, soweit es die Skelettverhältnisse gestatten, ganz normal: die Musculi sternocleidomastoides, digastricus, omohyoideus, sternohyoideus, sternothyreoideus, thyreohyoideus können präpariert werden. Es fehlen dagegen, oder sind, auf eine ganz enge Spalte zusammengedrängt, nicht zu differenzieren, da ein freier Raum zwischen erster Rippe und Schädelbasis an dieser Stelle fehlt, die drei Musculi scaleni, Splenius capitis und Levator scapulae.

Am Rücken und Gesäß sind die Abweichungen von der normalen Muskelanlage ebenfalls nur durch atypische Skelettverhältnisse bedingt. Ganz normal sind in Bau, Ursprung und Insertion die Musculi latissimus dorsi, beide rhomboidei, beide serrati, sowie die gesamte Muskulatur der oberen Extremität.

Ein Trapezius ist nur in seinem unteren Teil an einigen typisch verlaufenden Fasern zu erkennen. Die ganze Muskulatur des Nackens, Recti et obliqui capitis et cervicis, Longissimus et semispinalis capitis, oberer Teil des Longissimus colli, ist zwischen Wirbelsäule und Squama occipitalis auf eine millimeterbreite Spalte zusammengepreßt und zeigt sich nur als eine nicht in einzelne Muskelbündel gesonderte, dünne Faserschicht.

Die Gesäßmuskeln und die der unteren Extremität sind kräftig und normal.

Situs viscerum: Mit medianem Längsschnitt wird die Bauchhöhle eröffnet. Die ganze linke Seite derselben wird durch die Leber eingenommen. Sie reicht unten bis ins kleine Becken und füllt es linkerseits fast ganz aus. Ueber dem Nabel überschreitet der untere Leberrand die Mittellinie und geht auch ins rechte Hypochondrium hinüber. Eine Gallenblase ist nicht zu finden. In der Höhe des Rippenbogens schließt sich ein zweiter Leberlappen an, der die Form eines auf der Spitze stehenden Parallelogramms hat. Er steigt mit einer Kantenlänge von 3,5 cm in den Brustraum auf und scheint diesen ganz auszufüllen. In der Thoraxapertur ist die Leber von zwei normal großen Thymuslappen überlagert. Von einem Zwerchfell ist nichts zu sehen.

Die rechte Seite der Bauchhöhle wird von einem Dünndarmkonvolut eingenommen.

Die nähere Untersuchung ergibt einen kompletten Situs inversus des Bauchraumes. Durch die 10 cm lange und 5 cm dicke Leber wird das Septum transversum und mit ihm der ganze Inhalt der Brusthöhle verdrängt, und zwar an die linke Brustwand. Rechts liegt das Septum

transversum ganz der Pleura costalis an. Links oben, hinter dem Manubrium sterni, liegt ein ca. 1 cm messendes dreilappiges Gebilde, die luftleere rechte Lunge.

An die linke Brustwand angepreßt, in einem gemeinsamen sichelförmigen Sacke liegend, finden wir die 3 cm große, zweilappige Lunge und unter ihr das normal große Herz (3 : 3 : 1,5 cm), durch Pericarditis obliterans fibrosa mit dem Herzbeutel verwachsen. Nachdem das Pericard gelöst ist, fühlt sich das Herz hart und rauh wie Sandstein an. Die Herzsektion zeigt uns ein auf ca. 5 mm Breite durchgängiges Septum ventriculorum. Im übrigen ergeben sich makroskopisch am Herzen normale Verhältnisse.

Das Dünndarmkonvolut, das vorne liegt, läßt sich leicht lösen und zeigt ein gutentwickeltes, normalsitzendes Mesenterium. Der Darm zeigt mittlere Füllung mit Mekonium.

Das Colon ascendens mit dem gut ausgebildeten, 6 mm langen Processus vermiformis, liegt links hinter der Leber. Colon descendens und Ampulla recti liegen rechts.

Der Magen findet sich in normaler Höhe hinter der Leber. Die große Kurvatur sieht nach rechts und etwas nach vorn und ist von der normalen Milz umgeben.

Die Speiseröhre ist durch den oberen Leberlappen ganz an die Wirbelsäule gepreßt, verläuft aber sonst normal.

Im kleinen Becken liegen, in bezug auf Größe, Lage und Entwicklung ohne Besonderheiten, die inneren Genitalien, Uterus, Tuben und Ovarien.

Nach Entfernung der gesamten Baucheingeweide bleiben die Nieren. Die rechte liegt fast ganz median in der Nische, die durch eine linkseitige Skoliose der Wirbelsäule gebildet wird, und reicht von der 5. bis etwas über die 12. Rippe hinaus.

Die linke Niere liegt entsprechend weiter lateralwärts und etwas tiefer. Ihr oberer Rand erreicht die 7. Rippe, während sie unten an die Beckenschaufel grenzt.

Das ganz normale Schädeldach wird mit der Dura mater, die mit ihm leicht lösbar verwachsen ist, im Zirkelschnitt abgetragen. Die beiden Hemisphären sind symmetrisch, ganz normal ausgebildet, die Gyri nicht abgeplattet, es liegt kein Hydrocephalus vor. Auch auf Schnitt zeigen sich keine Besonderheiten.

Die Schädelbasis zeigt nach Entfernung des Großhirns weiter keine Veränderungen, die mittlere Schädelgrube ist etwas seicht, während die Orbitaldächer stark vorgewölbt sind. Der Canalis semicircularis superior zeichnet an der Felsenbeinpyramide stark durch.

Unter dem straffen, nach der Regel verlaufenden Tentorium cere-

belli liegt in einer trichterförmigen Vertiefung das normale Kleinhirn. Es wird samt dem Rückenmark entfernt, und nun liegt eine Oeffnung von 2,5 cm Tiefe und einem oberen Durchmesser von 3 cm vor uns, die sich nach unten trichterförmig verjüngt. Ihre vordere Wand wird gebildet von der Lehne des Türkensattels, vom Clivus Blumenbachii, an den sich mit der gut sichtbaren Sutura sphenooccipitalis das Occipitale basilare anschließt. Dieses geht über in ein 1,2 cm langes, 0,3 cm breites Knochenstückchen, die verschmolzenen Reste der Halswirbelsäule. Daran schließen sich die schmalen Körper der obersten Brustwirbel, die mit ihren weit offenen Bogen die Seitenwände des Trichters bilden. Oben wird die Oeffnung begrenzt durch die Facies posterior der Felsenbeinpyramiden. Die tiefste Stelle des Trichters liegt zwischen dem 9. und 10. Brustwirbel an der Stelle, wo die Wirbelsäule im stumpfen Winkel nach hinten abbiegt. Das Foramen magnum bleibt weit offen und seine Ränder gehen mit den offenen Bogen der Wirbel Verbindungen ein.

Fig. 3.

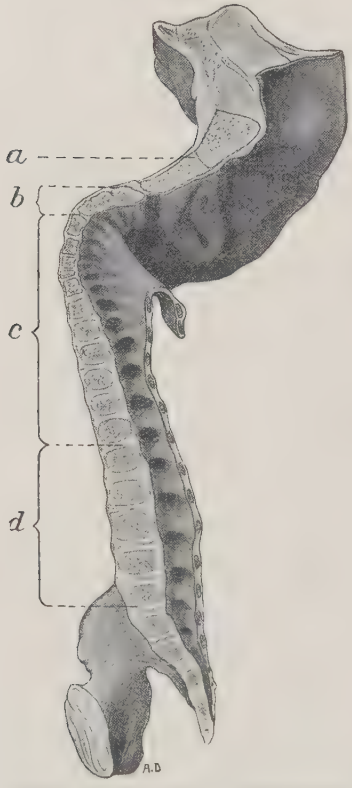

Sagittalschnitt durch Schädelbasis, Wirbelsäule und Becken.
a = Sutura sphenobasilaris. b = Rudimentäre Halswirbelsäule. c = Brustwirbelsäule. d = Lendenwirbelsäule.

Die übrige Wirbelsäule ist in ihrer Anlage vollständig. Wir finden 3—4 knorpelige Steißbeinwirbel, 5 zu einem Os sacrum verschmolzene knöcherne Kreuzbeinwirbel, 5 schön gebildete Lendenwirbel und 12 Brustwirbel, die nach oben zu immer schmäler werden und zu oberst nur noch 2—3 mm messen und zum Teil verschmolzen sind.

Während die 6 untersten Rippen beiderseits normal sind, sind die obersten teils knöchern, teils bindegewebig miteinander verbunden. Es lassen sich rechts 10, links 9 Rippen mit Sicherheit unterscheiden, die beiden obersten ziehen beiderseits schon der Schädelbasis entlang und gehen auch mit ihr bindegewebige Verbindungen ein. Die anderen dürften ganz in die Schädelbasis übergegangen sein, wofür auch der Umstand spricht, daß wir links, entsprechend dem linksgeneigten Kopfe, schon eine Rippe weniger finden als rechts.

Betrachten wir die Wirbelsäule von hinten, so fällt uns zuerst die linkseitige Skoliose auf, die am 6. Brustwirbel beginnt und sich bis zum Sacrum erstreckt. Am 9. Brustwirbel wendet sich die kraniale Partie in starker Lordose nach vorn.

Die Crista sacralis media fehlt ganz, die Wirbelbogen haben sich bis zum 1. Lendenwirbel hinauf nicht geschlossen. 1 cm breit beginnt am 5. Sakralwirbel der offene Hiatus sacralis, der die Rückenmarkshäute erkennen läßt, und der sich, nach oben spitz zulaufend, am 1. Lendenwirbel schließt. Es liegt also eine Spina bifida sacralis occulta vor.

Die Sinnesorgane, Ohren, Nase und Augen, sind durchaus normal gebildet.

Wir haben also bei einer weiblichen Frühgeburt des 8. Monats gefunden:

1. Starke Rückwärtsbeugung des Kopfes.
2. Ganz rudimentäre Anlagen der Halswirbelsäule, von der nur ein kleines Knochenstückchen übrig ist.
3. Linkskonvexe Dorsalskoliose und starke Lordose der obersten Brustwirbel.
4. Knöcherne und bindegewebige Verwachsungen der offenen Brustwirbelsäule mit der Schädelbasis.
5. Rechtseitiger Pes varus.
6. Situs inversus der Baucheingeweide.
7. Fehlen eines Zwerchfells und Verdrängung sämtlicher zum Teil rudimentärer Brustorgane an die linke Brustwand durch die Leber.
8. Pericarditis obliterans fibrosa und offenes Septum membranaceum.

Wenn ich die in der Literatur niedergelegten Fälle und meine Beobachtung von Iniencephalie zusammenfassend übersehe, ergeben sich folgende interessante Tatsachen:

1. Ausgedehnte Rückwärtsbeugung des Kopfes über die Wirbelsäule und mehr oder weniger starke Verbiegung derselben ist allen gemeinsam.
2. Rhachischisis bis zum Sacrum in 10, bis zum letzten Wirbel in 2, der Brustwirbel in 5, der Cervikalwirbel in 7 Fällen.
3. In allen daraufhin untersuchten Fällen ist besonders stark die Halswirbelsäule betroffen. Sie fehlt entweder ganz oder ist unvollständig, verwachsen oder offen.

4. Hernia diaphragmatica in 4 Fällen, Fehlen des Zwerchfells in 3 Fällen.

5. Fünf der Kinder sind lebend geboren, starben aber sofort, neun sind tot geboren, für den Rest ist es nicht festgestellt.

6. Mit Ausnahme von zweien sind alle weiblich.

7. Sieben sind ausgetragen, fünf im 8. Monat, eines im 7. Monat und zwei im 6.

8. In 7 Fällen wurde Hydramnion konstatiert.

9. In 6 Fällen Klumpfüße.

10. Deformitäten des Verdauungstraktus in 9 Fällen.

11. Spaltbildungen im Abdomen in 4 Fällen.

12. Zweimal waren es Zwillinge.

Für 5 Fälle liegt kein Sektionsbericht vor.

Die ältesten Erklärungsversuche zur Aetiologie dieser Mißbildung gehen auf Förster, Meckel, Morgagni, Haller und Virchow zurück. Diese Autoren führen die Spaltbildung direkt auf den Druck des Hydrocephalus und der Hydrorhachis zurück. Auch v. Winkel [15] ist überzeugt, daß die Ursache ein frühzeitiges Bersten eines hochgradigen Hydrocephalus sei, worauf sich die Reste der zerrissenen Eihäute der Schädelbasis anlegeu. Ahlfeld [5] führt den Hydrocephalus auf das Platzen eines Ventrikelhydrops zurück, der aber erst sekundär, durch Verwachsung von Amnion und Schädel entstehe, während nach Dareste [21] und Perls [10] die Bildung von Gehirn und Schädel durch diese Verwachsungen schon im Beginn gehemmt werde.

Schon zur Zeit ihrer Entstehung hatte diese Hydrocephalustheorie viele Gegner und ist heute von allen Autoren verlassen, da sich immer mehr die Ueberzeugung Bahn brach, daß die Ursache dieser Mißbildungen schon zur Zeit der Mesodermentwicklung gesucht werden müsse, zu einer Zeit also, wo weder Hydrocephalus noch Hydrorhachis wirksam sein können.

Viel mehr Anhänger bis in die heutige Zeit hat die Amniontheorie, und es ist ja sicher, daß für verschiedene Mißbildungen amniale Verwachsungen verantwortlich sind, doch wurden diese Wirkungen meist überschätzt. Die Vorstellung, daß ein vom Amnion ausgehender Zug oder Druck den Kopf des Iniencephalus nach hinten drückt, hat auf den ersten Blick etwas Bestechendes. Sie ist aber, wie wir später sehen werden, nicht haltbar. Auch Dareste [21]

gibt der Meinung Ausdruck, daß eine mangelhafte Entwicklung der Kopfscheide des Amnions, die auf den Kopf des Embryos drückt, die Ursache sei.

Von Hoffa [10] und anderen wurde die intrauterine Belastung für alle Mißgeburten, die mit Verkrümmung der Wirbelsäule verbunden sind, verantwortlich gemacht. Abnorme Enge des Uterus oder Druck eines Hydramnions kann aber deswegen, wenigstens für unsere Fälle, nicht in Betracht kommen, weil die Störung viel frühzeitiger ist. Viel eher kämen nach Falk [10] Ernährungsstörungen des Uterus wie Endometritis oder Geschwülste in Frage, die zur Ursache von Mißbildungen werden können. Eine Stütze für diese Ansicht bildet die Tatsache, daß bei Extrauteringravidität, also bei schlecht ernährten Eiern, relativ häufig Mißbildungen vorkommen.

Meiner Ansicht nach müssen wir zur Erklärung der Iniencephalie viel weiter zurückgehen. Wir müssen auf einen Zeitpunkt in der fötalen Entwicklung kommen, von dem aus wir ungezwungen alle typischen Abweichungen von der Norm, die wir beim Iniencephalus finden, logisch ableiten können. Zu diesem Zwecke gehen wir von der Wirbelsäule aus, da die Hauptveränderungen sich an ihr und in ihrer nächsten Umgebung abspielen.

Nach Keibel und Mall [12] können wir in der Entwicklung der Wirbelsäule drei Stadien unterscheiden: ein membranöses, ein chondrogenes und ein osteogenes. Die Aufteilung des axialen Mesenchyms in Segmente, Sklerotome, die den Myotomen und Spinalganglien entsprechen, ist in einem frühen Stadium durch intersegmentale Arterien kenntlich. Jedes Sklerotom hat eine kaudale und eine kraniale Hälfte. Aus der verdichteten kaudalen Hälfte entsteht ein primitiver Remakscher Wirbel, ein Skleromer, mit Fortsätzen. Aus der vorderen Hälfte entstehen die Interdorsal- und Intervertebralmembranen.

Zuerst sind alle Skleromere durch die ganze Länge der Wirbelsäule im wesentlichen gleich. Die nun folgende Differenzierung beginnt in der Cervikalregion und schreitet kaudalwärts fort.

Zu Beginn der zweiten Periode treten nun in jeder Hälfte des blastomatösen Wirbels drei primäre Verknorpelungszentren auf. Je zwei entsprechende derselben vereinigen sich dann von beiden Seiten her um die Chorda.

Die Verknöcherung erfolgt schon im Laufe des zweiten Monats in bekannter Weise.

Diese Entwicklung der Wirbelsäule bleibt im ganzen Stamm der Säugetiere im Prinzip dieselbe. In der Differenzierung der einzelnen Regionen aber treffen wir verschiedene Abweichungen. Unser Hauptinteresse richtet sich auf die Halswirbelsäule, da diese beim Iniencephalus immer pathologische Formen aufweist. Nach Weber [11], dem ich hier fast wörtlich folge, ist die verwachsene Halswirbelsäule im Stamme der Säugetiere nicht überall abnormal. Bei Cetaceen, deren Halswirbel stets äußerst kurz sind, kann sie in verschiedenem Grade statthaben, bis daß schließlich bei Balaena und Hyperoodon sämtliche Halswirbel zu einem Komplex verschmolzen sind. Ankylose einzelner Halswirbel findet sich z. B. beim Gürteltier (Dasypodidae) und in der gesamten Rumpfwirbelsäule, als Unikum unter Säugetieren, bei Glyptodon, jedoch in der Weise, daß die zwei ersten Rückenwirbel mit dem letzten Halswirbel verschmelzen und dieser „Trivertebralknochen" mit dem dritten Rückenwirbel sich ginglymisch verbindet, eine Anpassung an den Hautpanzer, der dieses Fossil umgab. Auch bei Dipus ankylosieren mit Ausnahme des Atlas sämtliche Halswirbel, bei Syphneus die fünf hintersten, bei Talpa der zweite, dritte und vierte.

Es läge vielleicht nahe, an eine ähnliche regressive Veränderung zu denken in Fällen, in denen bei sonst normalem Körperbau die Halswirbelsäule ganz oder zum Teil fehlt oder verwachsen ist. Ein solcher Fall wurde 1912 von Klippel und Feil [13] der Société d'Anthropologie in Paris vorgestellt. Es war ein 40jähriger, sonst ganz normaler Schneider, der an einer interkurrenten Krankheit gestorben war und dessen Skelett das völlige Fehlen der ganzen Halswirbelsäule ergab. Die Autoren lassen die Frage offen, ob es sich hier um eine infektiöse Ostitis der Embryonalzeit oder um eine progressive oder regressive Variation handle.

Ueber ähnliche Fälle mit reduzierter Wirbelzahl berichtet Bolk [14]. Durch seine Untersuchungen will er beweisen, daß das erste Halssegment nicht eine konstante morphologische Einheit darstellt, daß es im Gegenteil verschiedene Entwicklungsgrade zeigt, die uns hinweisen auf einen im Flusse sich findenden Einverleibungsprozeß des ersten Segmentes am Kopf. Die Stabilität einer Kraniovertebralgrenze wird von ihm ganz preisgegeben.

Die Erklärung durch eine regressive Variation ist meiner An-

sicht nach für unsere Fälle nicht befriedigend. Wohl ließe sich ein Hauptsymptom der Iniencephalie, die Mißbildung des kranialen Teiles der Wirbelsäule darauf zurückführen, aber andere Abnormitäten, die wir so oft beim Iniencephalus auftreten sehen, wie die ausgedehnten Rhachischisen, die Anomalien des Zwerchfells, und die hochgradigen Verbiegungen der Wirbelsäule finden damit keine befriedigende Erklärung.

In der Frage der Pathogenese der Iniencephalie ist für mich wegleitend geworden die pathologisch-anatomische Studie von Edmund Falk über angeborene Wirbelsäulenverkrümmungen.

Es gibt zwei Möglichkeiten, die Verminderung der Wirbelzahl zu erklären: in einem kleinen Prozentsatz können zweifellos entzündliche Prozesse und Ernährungsstörungen in der intrauterinen Periode zu vollständiger oder teilweiser Verschmelzung benachbarter Wirbel führen. Es würde dies nach Falk [10] der bei Chondrodystrophie ganz typischen Sklerose der sphenooccipitalen Synchondrose entsprechen. Es sind von ihm einzelne derartige Fälle beschrieben worden. Dabei muß aber verlangt werden, daß die Wirbel sonst normal entwickelt sind, und es muß besonders der regelrechte Ansatz doppelter Bogenhälften, die relativ späte Entstehung eines derartigen Wirbelkomplexes anzeigen.

In der überwiegenden Mehrzahl der Fälle ist aber die Reduktion der Wirbel ein Fehler der ersten Entwicklung und die Störung fällt in die Zeit der Anlage der blastomatösen Wirbelsäule, welche in der Folge zu einer mangelhaften Segmentierung führt. Daß dies in unserem Falle zutrifft, beweist uns das Röntgenbild, an dem zu erkennen ist, daß im oberen Teil der Dorsalwirbelsäule die Wirbelbogen in Ueberzahl angelegt sind und ihren Wirbelkörper nicht erreichen. Es muß also eine Abbiegung der Fruchtachse schon im Stadium der häutigen Wirbelsäule bestanden haben. Dies aber läßt uns mit Putti (zitiert nach Falk [10]) annehmen, daß die kausale Genese der Wirbelreduktion zurückzuführen sei auf eine Störung, die bereits das embryonale Mesenchym zur Zeit der Bildung der Ursegmente betroffen hat und zu einer mangelhaften Differenzierung der Ursegmente und damit zu einer Störung in der Bildung der daraus entstehenden Sklerotome führen muß. Die hochgradige Kyphose der mangelhaft differenzierten Hals- und Brustwirbelsäule stützt diese Annahme. Auf eine sehr frühzeitige Entwicklungsstörung weist ferner hin die Verschmelzung zwischen den häutigen

Wirbelbogen und dem freien Rande der häutigen Hinterhauptsschuppe.

Es ist eine bewiesene Tatsache, daß Spaltbildungen der Wirbelsäule und Wirbelsäulenverkrümmungen oft zusammenfallen. Falk hat den Nachweis geleistet, daß in Fällen von Wirbelsäulenverkrümmungen, wo scheinbar keine Rhachischisis zu erkennen war, sich eine solche doch in vielen Fällen noch mikroskopisch nachweisen läßt an den um die Chorda nicht zur paarweisen Vereinigung gelangten sechs Knochenkernen. Daraus leitet sich ohne weiteres die Berechtigung der Frage nach einer gemeinsamen Entstehungsursache von Verkrümmung und Spaltbildung ab. Die Antwort darauf gibt uns, wie Falk hervorhebt, Lebedeff, denn er sagt: „Spina bifida ist eine konsekutive Erscheinung, bedingt dadurch, daß das Medullarrohr, und zwar infolge einer Krümmung der Achse des Embryonalkörpers sich nicht geschlossen und also ein Umwachsen mit einer häutigen Wirbelsäule nicht erfolgte, da beim offenen Zustande des Medullarrohres keine Bedingung für die Bildung der Membrana reuniens posterior gegeben ist, folglich auch nicht für die normale Entwicklung der normalen Wirbelteile, die aus ihr hervorgehen."

Der tiefste Grund einer Rhachischisis liegt also in einer Verkrümmung der Embryonalachse. Die Abbiegung dieser Achse hat aber Lebedeff [10] beobachtet, und zwar an Hühnerembryonen schon am 2.—4. Bebrütungstage, also sehr früh. Ferner hat der gleiche Autor dies beobachtet bei menschlichen Embryonen in der 5. Woche (9 mm).

Wenn wir dafür halten, daß die primärste Ursache der Iniencephalie in einer Schädigung der Embryonalachse und zwar in ihrem cervikalen Teil bestehe, so erhält diese Ansicht eine weitere Stütze in den Anomalien des Zwerchfells, die wir in einem so hohen Prozentsatz unserer Iniencephalen finden.

Nach Keibel und Mall [12] entsteht das Diaphragma aus zwei Mesenchymmassen in der Cervikalregion, von denen jede an einer Seite gelegen ist. Aus welchen Myotomen sie stammen, ist noch unbewiesen, höchst wahrscheinlich aus dem dritten bis fünften. Bei einem Embryo von 11 mm ist der Diaphragmamuskel eine Strecke weit in die Brusthöhle herabgetreten und hat den Nervus phrenicus mit sich gezogen. Bei einem Embryo von 14 mm nehmen sie schon nahezu die Lage ein, die dem Diaphragmamuskel beim Erwachsenen zukommt, und die Muskelmassen beider Seiten haben sich

bereits vereinigt. Bei Embryonen von 20 mm ist die Muskulatur fast wie beim erwachsenen Menschen differenziert. Wenn wir nun bei Iniencephalie, wie in unserem Falle, überhaupt kein muskulöses Zwerchfell antreffen, sondern nur ein verdrängtes Septum transversum, das einen ganz anderen Ursprung hat, so beweist das zweierlei:

1. Die Störung muß in eine sehr frühe Fötalperiode fallen, in eine Zeit, wo das Mesenchym noch nicht Zeit gehabt hat, sich zur Muskulatur zu differenzieren.

2. Das Fehlen eines Diaphragmamuskels weist uns mit größter Deutlichkeit auf die Cervikalregion als den Wirkungsort der Primärschädigung hin.

Es ist nun von höchstem Interesse, daß es Oskar Hertwig gelang, durch Bestrahlung von Samenfäden von Rana fusca monströse Embryonen zu erzeugen mit Spina bifida und asymmetrischer Entwicklung beider Körperhälften. Ebenso hat auch Bardeen [10] sowohl nach Bestrahlung der Eier vor der Befruchtung als auch bei Bestrahlung des Samens Mißbildungen mit Spina bifida erzeugt, ein Resultat, das auch Roux durch Anstich von drei oder vier geteilten Eiern erzielte.

All dies weist uns mit Deutlichkeit auf die Art und Weise der sogenannten Primärschädigung hin: es können Schädigungen der embryonalen Zellen eintreten, die diese zur Organdifferenzierung ungeeignet machen. Dadurch treten Entwicklungsstörungen ein in der Breiten- und Längenentwicklung der Ursegmente, die zu Fruchtachsenabbiegungen und Spaltbildungen führen.

Ganz allgemein gibt auch Hertwig [10] als letzten Grund für Wirbelsäulenverkrümmungen mit Spina bifida an, „daß das Anlagematerial durch das Versagen eines normalen Entwicklungsganges abnormaler Weise getrennt erhalten ist zu einer Zeit, wo die Differenzierung der Anlage eintreten müßte“. Dieses Versagen der normalen Entwicklung hat aber nach Falk [10] seine Ursache in einer primären Störung der Wachstumsenergie, vor allem aber der Wachstumsrichtung in die Breite oder in die Länge, die Störung der Segmentierung ist erst sekundär.

Worin nun aber die Schädigung besteht, die geeignet ist, die Wachstumsrichtung und Wachstumsenergie der Fruchtachse zu verändern, darauf weisen uns mit großer Sicherheit die angeführten Experimente hin. Dadurch ist bewiesen, daß es mechanische, chemische oder thermische Schädlichkeiten sein können, die in den

allerersten Anfängen der Entwicklung das embryonale Gewebe oder Teile davon treffen und zur normalen Differenzierung ungeeignet machen. Jedenfalls muß aber für die Abbiegung der Fruchtachse nach Falk-Bergsons [10] Prinzip der Mechanismus geltend gemacht werden, daß zwar gleiche Ursachen gleiche Wirkungen ergeben, daß das aber keineswegs einschließt, daß gleiche Wirkungen auf gleiche Ursachen zurückgehen müssen. So kommen wir eben dazu, für Fälle, die uns bei der Geburt ganz gleich erscheinen, ganz andere Ursachen anzunehmen. Das Einzige, was wir praktisch daraus schließen dürfen, ist das, daß die Ansicht der armen Bauersfrau, die einen Iniencephalus gebiert und dies auf die Roheiten ihres betrunkenen Mannes zurückführt, nicht von der Hand zu weisen ist.

Damit wäre das Schlußglied oder vielleicht eher der Ausgangspunkt der Iniencephalie gefunden: irgend eine Schädigung trifft in ihren ersten Anfängen der Entwicklung die Fruchtachse in ihrem kranialsten Teil. Wachstumsenergie und Wachstumsrichtung werden dadurch so verändert, daß eine Segmentierung des Cervikalteils ausbleibt und eine Lordose des obersten Abschnittes resultiert. Das noch häutige und zum Teil offene Kranium wird dadurch seiner Stütze beraubt, muß seine normale Flexionshaltung aufgeben, sinkt zuerst zwischen die Schultern und dann nach hinten, wodurch die Bedingungen zum Verwachsen des Occipitale mit den ihm anliegenden Wirbelbogen ohne weiteres gegeben sind. Sei es primär, sei es erst durch sekundäre Verschiebung der Achse kann auch das zu beiden Seiten des kranialen Teils der blastomatös angelegten Wirbelsäule sich befindliche Mesenchym sich nicht völlig entwickeln, die Anlage des Diaphragmamuskels bleibt eventuell also aus. Da aber bei den Iniencephali die obere Extremitätenmuskulatur so gut wie durchwegs normal entwickelt ist und da dieselbe aus dem vierten bis siebten Halssegment und dem ersten Dorsalsegment stammt, so muß es sich um eine ganz zirkumskripte Schädigung handeln, wodurch das Zwerchfell, das wahrscheinlich aus dem dritten bis fünften Somiten sich bildet, nicht oder mangelhaft angelegt wird. Durch diese Achsenabweichung sind uns aber auch die mehr oder weniger ausgedehnten Rhachischisen erklärlich, und wir haben so, was wir eingangs forderten, die Erklärung der Hauptsymptome der Iniencephalie von einer geschädigten Stelle des Embryonalkörpers aus.

Es bliebe uns noch übrig, kurz auf die geburtshilfliche Bedeutung der Iniencephalie einzugehen. Daß sie für die Praxis nicht

zu große Wichtigkeit beanspruchen darf, erhellt ohne weiteres aus der großen Seltenheit dieser Mißbildung. Dazu kommt, daß über 60 % der Fälle als Frühgeburten des 6.—8. Monats ohne Schwierigkeiten den Geburtskanal passieren. Daß dagegen ein ausgetragener Iniencephalus mit dem im Rücken fixierten, oft noch hydrocephalischen Kopf zu schweren Störungen in der Austreibungsperiode Anlaß geben kann, ist selbstverständlich. Die Geburtsberichte der angeführten Fälle zeigen uns, daß die Zange immer unwirksam ist, daß dagegen die Wendung auf den Fuß die Entbindung immer ermöglichte. Wenn eine intrauterine Diagnose der Iniencephalie möglich wäre, so wäre selbstverständlich Perforation das gegebene Verfahren, da die Früchte ja nicht lebensfähig sind. Diese Diagnose ist aber meines Wissens noch nie gestellt worden, weil uns eben alle Anhaltspunkte fehlen, die sie uns bei ähnlichen Mißbildungen, z. B. bei Hemicephalie, ermöglichen, wo wir unter gegebenen Umständen durch die Knochengrenze über der Stirne oder durch das Auftreten von Konvulsionen bei Druck auf das Hinterhaupt darauf hingewiesen werden. Höchstens dürfte vielleicht nach v. Winkel Gesichtslage, verbunden mit dem bei Iniencephalie so häufigen Hydramnion in uns den Verdacht erwecken, es könnte sich um eine derartige Mißbildung handeln. Hätte die Frau vielleicht schon früher eine Mißbildung geboren wie im Falle Kleinhans, wo drei Hemicephali sich folgten, und ließe sich der Kopf mit der Zange nicht entwickeln, so würde der Verdacht vielleicht etwas greifbarere Formen annehmen — immerhin ein Syndrom von Symptomen, das in praxi nur äußerst selten zutreffen dürfte.

Literatur.

1. Saint-Hilaire, Geoffroy Isidore, Histoire générale et particulière des Anomalies de l'organisation chez l'homme et les animaux. T. 2. second Paris 1836.
2. Lewis, F. Henry, Iniencephalus. Am. J. of Obstetrics. New York 1897, XXXV.
3. Ballantyne, Iniencephalie. Teratologia 1895, 2.
4. Taruffi, Storia della Teratologia. Bologna 1889.
5. Ahlfeld, Die Mißbildungen des Menschen. Atlas T. 49, 1880.
6. Fleck, In spinam bifidam eiusque genesin animadversiones. Inaug.-Diss. Breslau 1856.
7. Schmid, Ueber eine Wirbelsäulenmißbildung. Inaug.-Diss. Zürich 1897.

8. Hunziker, Ueber einen Fall von Iniencephalie. Frankfurter Zeitschr. f. Pathologie 1911, Bd. 6 S. 221.
9. Poelmann, Bull. Soc. de Méd. de Gand 1862, XXIX.
10. Falk, Edm., Ueber angeborene Wirbelsäulenverkrümmungen, in Meyer und Schwalbe, Studien zur Pathologie der Entwicklung, 1914, Bd. 2.
11. Weber, Max, Die Säugetiere. Jena 1904.
12. Keibel und Mall, Handbuch der Entwicklungsgeschichte des Menschen. Leipzig 1910.
13. Klippel und Feil, Bull. Mém. de la Société d'Anthropologie de Paris 1912, 6. Série, T. 3. — Un cas d'absence des vertèbres cervicales, cage thoracique remontant jusqu'à la base du crâne.
14. Bolk, L., Ueber eine Wirbelsäule mit sechs Halswirbeln. Morph. Jahrbuch 1900, XXIX.
15. Kleinhans, Ueber Hemicephalie in v. Winckels Handbuch der Geburtshilfe Bd. 2 Teil 3 S. 1665.
16. Dugès, M., Mémoire sur les altérations intra-utérines de l'encephale et de ses enveloppes, in les Ephém. médic. de Montpellier T. 2 und Revue méd. T. 10.
17. Hull, Mem. of the Society of Manchester. 1802, T. 5 part. 2 p. 495.
18. Burkart, De monstro humano notabili. Diss. Freiburg 1825.
19. v. Kölliker, Demonstration einer menschlichen Mißbildung. Sitzungsbericht der physik.-med. Gesellschaft zu Würzburg 1886, S. 82.
20. Stevenson, Curious foetal deformity. The Lancet 1894, Vol. 2 p. 910.
21. Dareste, Camille, Recherches sur la Production artificielle des Monstruosités. Comptes rend. de l'Acad. des Sciences, Paris 1882, et Comptes rend. de la Soc. de Biologie, Paris 1894.
22. Coffin, Trans. Obst. Soc. London 1882, XXIV p. 98.
23. Yocum, C. A., Hahnemannian Monthly, Nov. 1890, p. 773.
24. Landucci, Annali di Ostetr. e Gynec. Milano 1893, XV.
25. Cruveillhier, Anat. path. du corps humain 1836, Vol. 1 Livre 19.
26. v. Ammon, Die angeborenen chir. Krankheiten. Berlin 1842, Tafel IV.
27. Jackson, Descriptive Catalogue of Monstruosities in Cabinet of Boston Society for Medical Improv. 1847.
28. Lawther, Obst. Journ. Great. Brit. and Irland 1880, VII.
29. Vernier, Gaz. Méd. de Picardy 1885, III.
30. Remfrey, Trans. London Obst. Soc. 1894, XXXVI.
31. Lawrence, Tabular Analysis of Seventy-five Cases of Encephalocele. Medico-Chirurgical Trans. 1856, XXXIX.
32. Gros, Comptes rend. de la Soc. méd. de Lyon 1878, XVII.
33. Budin, Obstetr. et Gynéc. 1886, XII.
34. Rogers, Trans. Rhode Island Med. Soc. 1888.
35. Bonnaire, Arch. de Toxicol. et Gynéc. Paris 1882, XIX.
36. Castellani, Un monstro umano. Bull. delle Sc. Med. Bologna 1856, Ser. 4 Vol. 5.
37. Potthoff, Descriptio Casus rarissimi Spinam bifidam totalem. Inaug.-Diss. Berlin 1827.

Röntgenbild in linker Seitenlage.

Das Hinterhaupt liegt bis zum ersten Lendenwirbel auf den Dornfortsätzen der Brustwirbelsäule. Die starke Lordose im oberen Teil der letzteren ist deutlich erkennbar. Das kleine Stück der verschmolzenen Halswirbelsäule führt in die sonst normale Schädelbasis über.

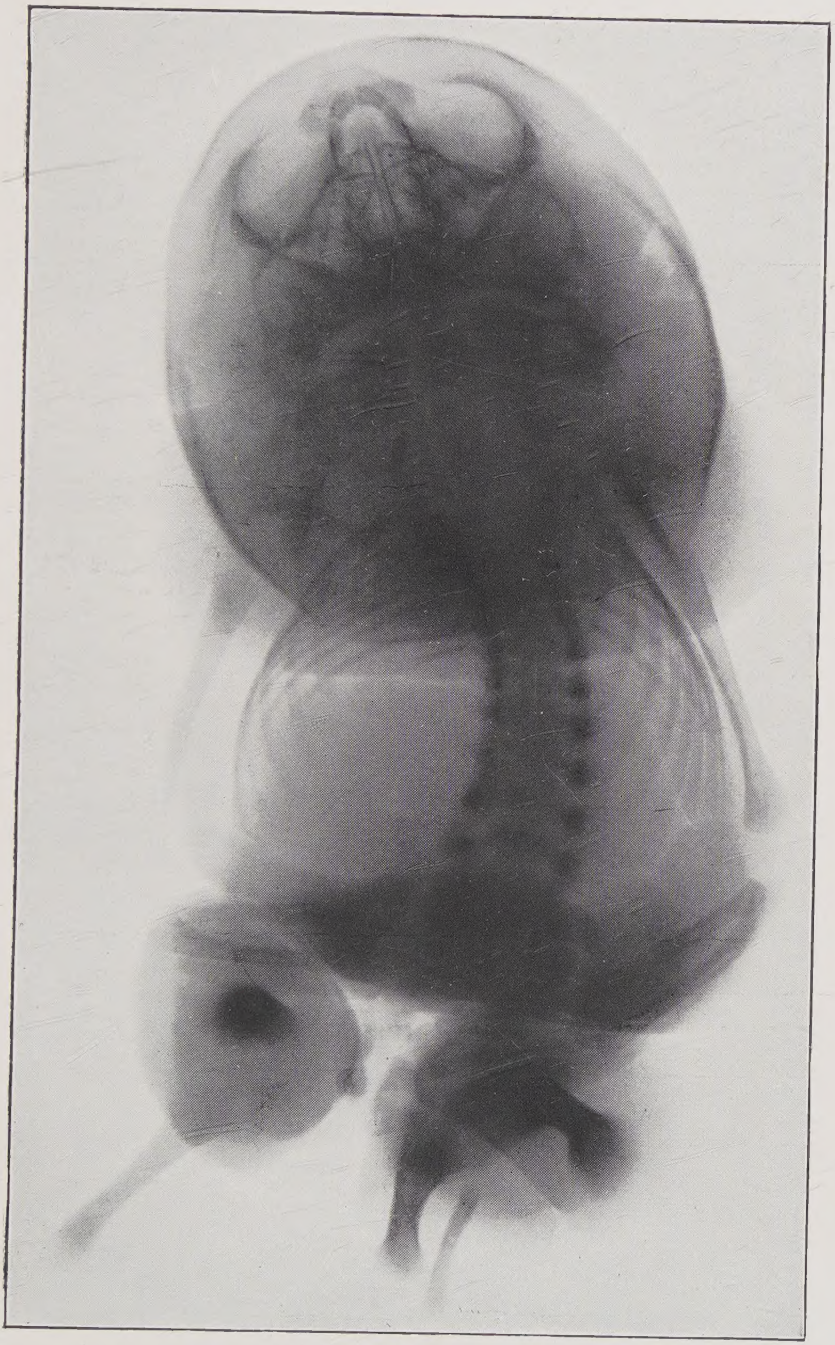

Röntgenbild in Bauchlage.

Man sieht die offenen Bogen im oberen Teil der Brustwirbelsäule. Sie erreichen ihre zum Teil verschmolzenen Wirbelkörper nicht.